

## مقاله تحقیقی

### بررسی اثرات پوستی ناشی از سم پدیرین حاصل از سوسک‌های مولد درماتیت (*Paederus sp*) در خوکچه هندی

حمید بلقیس‌زاده\*، نرگس اخلاقی، مهناز واعظی، الهام قنادی

دانشگاه آزاد اسلامی، واحد پزشکی تهران، تهران، ایران

\* مسؤوول مکاتبات: تهران، شریعتی، خیابان عطاری مقدم (زرگنده)، واحد پزشکی تهران، دانشگاه آزاد اسلامی، تلفن تماس: ۰۹۱۲۱۵۹۳۳۵۸، پست الکترونیکی: belgheis\_h@yahoo.com

محل انجام تحقیق: گروه پزشکی، واحد پزشکی تهران، دانشگاه آزاد اسلامی

تاریخ دریافت: ۹۰/۵/۱۷

تاریخ پذیرش: ۹۰/۸/۲۸

#### چکیده

درماتیت پدروس، یک بیماری تاولی خود محدود شونده پوست است که به واسطه حشره‌ای کوچک متعلق به سوسک‌های خانواده *Staphylinidae* از جنس *Paederus* به وجود می‌آید. جهت این مطالعه تجربی، در فروردین سال ۸۹ از استان گیلان در منطقه فومن، سوسک‌های پدروس جمع‌آوری شد. این مطالعه در دو مرحله صورت گرفت. در مرحله اول، تعداد ۱۰ عدد سوسک پدروس در ۴ سی‌سی آب مقطر، عصاره‌گیری و با کمر ۷ سر خوکچه هندی تماس داده شد. در مرحله دوم، ناحیه تماس، لاله گوش بود. با بروز ضایعات در روز چهارم، بیوپسی و لام پاتولوژیک تهیه شد. در هر دو مرحله، ۲۴ الی ۴۸ ساعت بعد از تماس، اریتم ظاهر شد و در مرحله دوم، واکنش‌های پوستی، شدیدتر از مرحله اول بود و ضایعات به صورت پوسته‌ریزی شده و زخم عمیق پدیدار شدند. در حالی که در مرحله اول، ضایعات به صورت اریتم بود. طول دوره بیماری، ۱۴ روز ارزیابی گردید. گزارش‌های پاتولوژیک یافته‌ها به صورت ادم داخل و خارج سلولی، تجمع PMN و Blisterهای ساب اپیدرمال بود. خوکچه هندی، به مراتب مقاومت بیشتری نسبت به انسان در برابر سم پدیرین دارد و ابتلا به درماتیت پدروس، موجب پیدایش ایمنی در میزبان نمی‌شود.

واژه‌های کلیدی: سم پدیرین، درماتیت، خوکچه هندی، زخم‌های پوستی

#### مقدمه

نظر، بسیار قابل توجه هستند. راسته سخت‌بال‌پوشان (*Coleoptera*) به علت تنوع و تعدد گونه‌ها و در بر گرفتن حدود ۴۰ درصد کل حشرات، اهمیت زیادتری داشته و شامل گونه‌های مختلفی از حشرات گیاه‌خوار، حشره‌خوار، بیماری‌زا و نیز حشرات مفید می‌باشند. نقش عمده بیماری‌زایی سخت‌بال‌پوشان از نظر حشره‌شناسی پزشکی، تولید بیماری‌های پوستی،

رده حشرات با توجه به تنوعی که از نظر گونه‌ها و محل‌های زندگی دارند، نقش‌های مهمی را در زندگی انسان و سایر موجودات ایفا می‌کنند. برخی از حشرات، برای انسان مفید و برخی دیگر مضرند. عده‌ای دارای زندگی انگلی، برخی میزبان و برخی شکارچی هستند. بسیاری از حشرات، دارای زندگی انفرادی و تعدادی نیز زندگی اجتماعی دارند و از این

ترتیب، کمتر از ۴ درصد کل پدروسها در ایجاد این بیماری دخالت دارند و سایر گونه‌ها یا بی‌ضررند و یا دارای نقش مفیدی در کنترل آفات هستند (۴،۵).  
 درماتیت پدروس، یک درماتیت تماسی تاولی، سوزش‌دار، اپیدرمولیزیس خود التیام‌یابنده پوست انسان است که به واسطه تماس پوست با همولنف انواع سمی پدروس به وجود می‌آید. شکل و اندازه درماتیت، منطبق بر شکل و وسعت محل تحت تاثیر قرار گرفته از ماده سمی (پدرین) است (۶). در ایران، استان‌های شمالی و به نسبت کمتر، استان‌های جنوبی، زیستگاه پدروس هستند و عموماً تحت عنوان (دراکولا) شناخته می‌شوند. در کشورهای دیگر هم به همین ترتیب پدروس‌های بیماری‌زا را با اسامی خاصی می‌شناسند، در شرق آفریقا به نام (*Noirobi fly*) و در برزیل تحت عنوان (*poto*) و بالاخره در برخی کشورها به نام سوسک‌های جاشلاقی (*whip-lash beetles*) شناخته شده‌اند (۷). پوست همچون سدی بین اعضای داخلی بدن و محیط خارج است و ضمناً در بسیاری از اعمال حیاتی بدن دخالت دارد. از آنجایی که اختلالات پوست به سادگی در معرض دید قرار دارند، شکایات پوستی، از علل اولیه مراجعه بیماران به مراکز درمانی است.

شامل تاول‌زایی، خارش، درماتیت و غیره است (۱). سخت‌بال‌پوشان، از جنبه‌های مختلف حایز اهمیت بوده و گونه‌های زیادی از آن‌ها به طور مستقیم و غیرمستقیم، با تغذیه، بهداشت و نهایتاً، سلامت انسان در ارتباط هستند. درماتیت تاول سوسک، بیماری پوستی است که پس از تماس با هر یک از انواع مختلف سوسک، از جمله خانواده *Meloidae* و *Oedemeridae* رخ می‌دهد (۳). سه خانواده مهم مرتبط با این نوع عوارض، خانواده‌های *Meloidae* *Oedemeridae* و *Staphylinidae* هستند. معروف‌ترین گونه این حشرات، حشره اسپانیایی از خانواده *Meloidae* است که با ترشح کانتاریدین، ایجاد تاول و زخم‌های جلدی می‌کند. نوع مورد بررسی در این مطالعه، خانواده *Staphylinidae* و گونه‌های جنس *Paederus* است. از لحاظ اندازه، متوسط یا بزرگ، اغلب دو رنگ تیره یا آبی و یک رنگ روشن، مانند قرمز یا زرد و گاهی کاملاً سیاه یا قهوه‌ای هستند. این جنس، مشتمل بر حدود ۶۰۰ گونه حشره است که در تمام اقلیم‌های گرمسیر و معتدل یافت می‌شوند و در اغلب زیستگاه‌های مرطوب زندگی می‌کنند. از این تعداد، حدود ۳۰ گونه در ایجاد ناراحتی‌های پوستی و چشمی در انسان تحت عنوان درماتیت پدروس یا درماتیت خطی نقش دارند. بدین



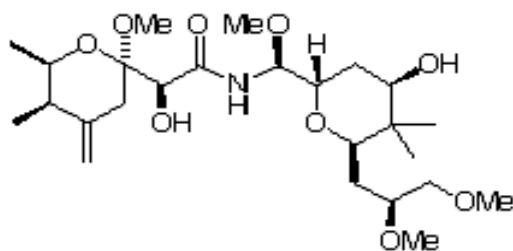
تصویر ۱- *Paederus littoralis*

دیگری از *Coleoptera* مانند *Meloidae* و *Oedemeridae* بسیار قبل از این به عنوان مولد سم کانتاریدین شناخته شده بودند، تصور می‌شد که

در خصوص خواص فیزیکی و شیمیایی سم پدرین می‌توان گفت که در بدو مشاهده اثرات بیماری‌زایی پدروس‌ها با توجه به این‌که حشرات

ترین ترکیب دفاعی غیرپروتئینی حشرات است (۶). تحقیقات بیوشیمیایی بعدی، سبب کشف دو آمید دیگر در محتویات سمی پدروس فوزیپس شد که اولی، پسدوپدرین به فرمول  $C_{25}H_{43}O_9$  و دومی، پدرون به فرمول  $C_{25}H_{44}O_9N$  است.

توکسین پدروسها نیز از نوع کانتاریدین است. پس از تحقیقات و آزمایش‌های متعدد و احیاناً ضد و نقیض توسط محققین، روشن گردید که ترکیبات مذکور، متفاوت هستند. ساختار شیمیایی سم پدرین، شامل یک آمید با دو حلقه تتراهیدروپیران به نام‌های Pedaldehyde و Pedermide است و پیچیده-



تصویر ۲- ساختار شیمیایی پدرین.

### مواد و روش‌ها

این تحقیق، یک مطالعه مشاهده‌ای - تجربی است. جهت جمع‌آوری سوسک‌های پدروس، در ابتدای فصل شروع فعالیت آن‌ها در سال ۱۳۸۹ (اواسط فروردین ماه) در منطقه فومن و روستای آقامحله واقع در استان گیلان اقدام گردید. در اوایل فصل شروع فعالیت پدروس‌ها، جمع‌آوری سوسک‌ها به راحتی امکان پذیر نبود. بنابراین، نمونه‌ها از لا به- لای بوته‌های گیاه گزنه و هموس جمع‌آوری شد. برای جداکردن سوسک‌ها از پناهگاه‌هایشان، از پنس- های ظریف استفاده گردید. پدروس‌های جمع‌آوری شده به وسیله ظروف شیشه‌ای، ضمن تامین شرایط زنده ماندن آن‌ها که شامل مواد غذایی (میوه‌های خرد شده)، حفظ رطوبت در حدود ۹۰-۸۰ درصد، اکسیژن، دمای ۴-۵ درجه سلسیوس بود، به بخش انگل‌شناسی موسسه تحقیقات واکسن و سرم‌سازی رازی واقع در حصارک کرج انتقال یافت. جهت اجرای مطالعه نیز موارد احتیاط لازم در نظر گرفته شد. مطالعه در دو مرحله انجام شد. در مرحله اول، ۱۰ عدد سوسک پدروس ماده گونه فوزیپس (دلیل انتخاب جنس ماده، اطمینان از وجود پدرین در این جنس است) در ۴ سی‌سی آب مقطر، در هاون چینی، خرد و له شدند و محلولی جهت تماس با بدن خوکچه هندی تهیه شد. تعداد ۷ عدد خوکچه هندی

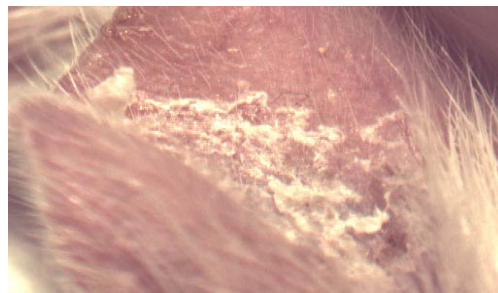
پدرین به‌طور آزمایشی در دوزهای بسیار کم (۰/۰۵ میکروگرم) باعث اریتم جزیی و التهاب پیگمانته شده است، در حالی که در دوزهای بالاتر نظیر ۱ میکروگرم که دوز متوسط در هر سوسک پدروس فوزیپس است، واکنش و التهاب حاد همراه با تاول‌ها و نکروز اتفاق می‌افتد. از آنجایی که وزن بدن هر سوسک پدروس فوزیپس حدود ۴ میلی‌گرم است، لذا نزدیک یک چهارم وزن بدن را سم تشکیل می‌دهد.  $LD_{50}$  پدرین برای موش سفید، معادل یک عدد پدروس فوزیپس به ازای ۵۰ گرم وزن به‌طور خوراکی است. سم پدرین که از طریق حشره پدروس به بدن وارد می‌شود، یکی از قوی‌ترین سم‌های حیوانی است که قدرت آن، ۱۵ برابر زهر مار کبری است (۸).

در مطالعاتی که تاکنون انجام شده، بررسی پاتولوژیک ضایعات پوستی، کمتر مورد توجه قرار گرفته است، لذا بر آن شدیم که به تعیین اثرات آسیب‌شناختی پوستی سم پدرین حاصل از سوسک- های مولد درماتیت در خوکچه هندی بپردازیم. نتایج حاصل از این تحقیق، راه‌کارهایی مناسب جهت کاهش موارد درماتیت ناشی از سم پدرین با شناخت بهتر ضایعات و همچنین تهیه اطلاعات دقیق از نحوه بیماری‌زایی و عوارض ناشی از درماتیت را ارائه می- نماید.

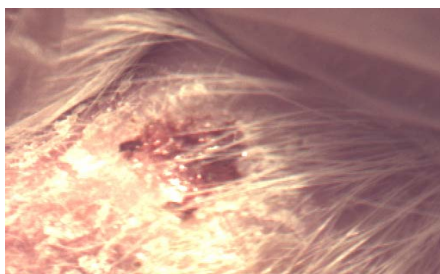
در مرحله اول، ۷ عدد خوکچه هندی، وارد تماس با عصاره حاصل از سوسک‌های پدروس شدند که پس از ۴۸-۲۴ ساعت، واکنش پوستی به‌صورت اریتم را نشان دادند. با کنترل روزانه ضایعات به مدت یک هفته، ضایعات در حد اریتم باقی ماند، اما تاول و وزیکول واضحی که در مورد زخم انسانی به وجود می‌آید، در آن‌ها مشاهده نگردید. وجود اپیدرم ضخیم و فولیکول‌های متعدد مو و شاید عوامل ناشناخته، در مقاومت خوکچه هندی تاثیر داشته است. به همین دلیل، مطالعه به صورت دو مرحله‌ای صورت گرفت. در مرحله دوم، با تماس محلول استخراج شده با لاله گوش، ضایعه به صورت ماکول اریتماتوز به طور متوسط ۴۸-۲۴ ساعت پس از تماس، ظاهر گردید. ضایعات اریتماتوز در طی کنترل روزانه به تدریج شدت یافت و به‌صورت پلاک درآمد. در روز چهارم، ضایعات به‌صورت زخم عمیق و یا حالت پوسته پوسته، تکامل یافت. در همین روز، از یک نمونه زخم عمیق و یک نمونه حالت پوسته‌ریزی، لام تهیه شد. طول دوره بیماری به‌طور متوسط ۱۴ روز ارزیابی شد. در لام تهیه شده از زخم عمیق، از بین رفتن لایه اپیدرم در محل ضایعه، تجمع سلول‌های PMN، ادم داخل سلولی در لایه خاردار اپیدرم، ادم بین سلولی، Subepidermal blister و در لام تهیه شده از ضایعه پوسته دهنده، تجمع سلول‌های PMN و ادم داخل سلولی مشاهده شد. تصاویر ۱ تا ۴ به ترتیب نمونه‌ای از ضایعه پوسته‌ریزی دهنده و زخم عمیق در ناحیه لاله گوش خوکچه هندی و تصویری از ادم بین سلولی در لایه‌های سطحی اپیدرم و در لایه خاردار اپیدرم را نشان می‌دهند.

جنس نر با وزن حدود ۳۰۰ گرم، وارد مطالعه شدند. موهای سطح پشتی بدن خوکچه به اندازه ۲ در ۲ سانتی‌متر تراشیده شد. سپس با قرار دادن کاغذ صافی به همین سایز، یک قطره از محلول همولنف استخراج شده از سوسک‌ها، روی کاغذ صافی ریخته شد. استفاده از کاغذ صافی به منظور پخش شدن یکنواخت محلول حاصله روی بدن خوکچه صورت گرفت. بعد از انجام عملیات تماس، خوکچه‌ها به محل نگهداری حیوانات آزمایشگاهی منتقل شدند و مورد کنترل روزانه قرار گرفتند و علائم ظاهری در ناحیه مورد نظر و سایر تغییرات در کل بدن حیوان، با دقت مورد ملاحظه قرار گرفت. در مرحله دوم، یک هفته پس از آلودگی اول، لاله گوش خوکچه هندی به عنوان ناحیه مورد نظر جهت انجام عملیات تماس انتخاب شد. علت انتخاب لاله گوش، بدون مو بودن و داشتن شبکه خون‌رسانی قوی بود. در این مرحله، به میزان ۲ قطره از محلول استخراج شده با گوش سمت راست خوکچه‌ها تماس داده شد و مانند مرحله اول، مورد ارزیابی روزانه قرار گرفتند. پس از انجام مرحله دوم، دو عدد از خوکچه‌های هندی، با اثر در فرمالین ۱۰ درصد بیهوش شدند. گوش‌های زخمی، بریده شد و بیوپسی از ضایعات در حالت زخم عمیق و حالت پوسته پوسته، تهیه گردید. لام هیستوپاتولوژیک، به بخش پاتولوژی موسسه انتقال یافت. تعداد ۶ عدد لام (۳ عدد زخم عمیق و ۳ عدد از ضایعه پوسته دهنده) تهیه شد. از رنگ-آمیزی H & E جهت رنگ‌آمیزی نمونه‌ها استفاده شد.

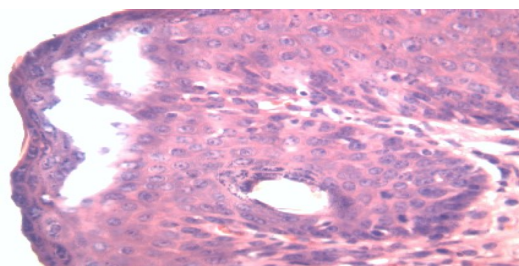
## نتایج



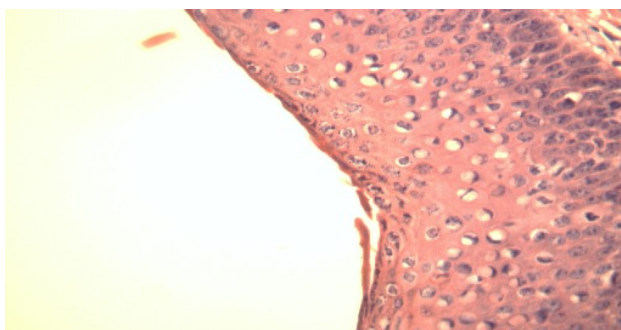
تصویر ۱- نمونه‌ای از ضایعه پوسته‌ریزی دهنده در ناحیه لاله گوش خوکچه هندی.



تصویر ۲- نمونه‌ای از ضایعه زخم عمیق در ناحیه لاله گوش خوکچه هندی.



تصویر ۳- تصویری از ادم بین سلولی در لایه‌های سطحی اپیدرم.



تصویر ۴- تصویری از ادم بین سلولی در لایه خاردار اپیدرم.

### بحث و نتیجه‌گیری

با مقایسه نتایج حاصل از بررسی پاتولوژیک درماتیت ناشی از پدروس در انسان (۴) با عوارض پاتولوژیک مشاهده شده در این تحقیق در خوکچه هندی مشخص شد که عوارض ادم داخل سلولی و blisterهای ساب اپیدرمال در انسان و خوکچه هندی، مشابه هستند، ولی آکانتوز و نکروز در خوکچه هندی بروز نکرده است که به نظر می‌رسد تفاوت مشاهده شده می‌تواند ناشی از تفاوت ساختمان پوست انسان و خوکچه باشد و به عنوان یک مکانیسم دفاعی در پستانداران کوچک، مورد استفاده قرار گیرد. همچنین، تفاوت تاثیر تماس سم در ۲ ناحیه پشت خوکچه و لاله گوش می‌تواند حاکی از وجود سد دفاعی در پوست سطح بدن و همچنین

تاثیر وجود موهای ضخیم و محافظ در سطح بدن در مقایسه با ناحیه گوش باشد. با توجه به اختلاف غلظت پدیرین که در شرایط طبیعی معمولاً بر اثر تماس یک سوسک با پوست انسان ایجاد می‌گردد، در مقایسه با عصاره تهیه شده که حاصل از له شدن ۱۰ عدد سوسک بوده، خوکچه هندی، به مراتب مقاومت بیشتری نسبت به انسان در برابر این سم از خود نشان می‌دهد. لذا، جهت تعیین فاکتورهای موثر در بروز اختلاف بین ضایعات مشاهده شده در انسان با خوکچه هندی و نیز تعیین تاثیر تماس طبیعی سوسک در مقایسه با تماس مصنوعی عصاره حاصل از بدن سوسک با پوست، نیاز به تحقیقات بیشتر احساس می‌گردد. از طرف دیگر، با توجه به این‌که خوکچه‌های مورد استفاده در این تحقیق، در دو

محدود شونده هستند (۱۲). در تحقیقی که در بیمارستانی در جنوب هندوستان در سال ۲۰۰۵ روی ۱۲۳ بیمار مبتلا به درماتیت ناشی از پدروس انجام شد، مشخص گردید که بیشترین شیوع، در فصول گرم تابستانی وجود داشته و ۶۵ درصد مبتلایان، مرد و ۳۵ درصد، زن بودند و ۶۱ درصد افراد، بیش از یک زخم داشتند و بیشترین محل ضایعات در گردن و بازو بود و در ۳۳/۳ درصد موارد، ضایعات همراه با وزیکول، ۴/۹ درصد پوسچول و ۴/۹ درصد نواحی اطراف چشم مبتلا شده است (۳). این تحقیق به عنوان یک مطالعه پایلوت از اهمیت به‌سزایی برخوردار است، لیکن جهت تکمیل اطلاعات و روشن شدن عوامل فیزیولوژیک و آناتومیک موثر در بروز مقاومت در خوکچه هندی نسبت به سم پدیرین نیاز به تحقیقات بیشتر در آینده وجود دارد.

#### تقدیر و تشکر

بدین‌وسیله از مسئولین دانشگاه آزاد اسلامی واحد پزشکی تهران، قدردانی و تشکر می‌گردد.

مرحله با سم تماس داده شدند و در هر دو مورد نیز واکنش نسبت به سم در پوست ایجاد شد به نظر می‌رسد یک بار ابتلا به این درماتیت، موجب پیدایش ایمنی در میزبان نمی‌شود و در صورت تماس مجدد، ضایعه مجدداً بروز می‌کند. چنین وضعیتی می‌تواند در ارتباط با ابتلای انسان نیز وجود داشته باشد که این نتایج با یافته‌های مطالعه مصطفی نیکدل در سال ۱۳۷۴ همخوانی داشت (۲). در تحقیقی که در مدارس مالزی در سال ۲۰۰۵ بر روی ۳۶ دانش‌آموز انجام شد، مشخص گردید که در طی ۲۴ ساعت، در ۸۹/۲ درصد از موارد، اولین علائم زخم روی پوست ناشی از سم پدروس مشاهده شد (۹). Peng و همکاران در سال ۲۰۰۳ در چین، با تزریق داخل وریدی سم پدیرین به موش صحرائی، به اثرات ضددردی و ضدالتهابی آن پی بردند (۱۰). در سال ۲۰۰۰، Kellner مطالعه‌ای را انجام داد که نشان داد، ژن سازنده سم پدیرین، از نسلی به نسل بعد توسط سوسک‌های ماده انتقال می‌یابد (۱۱). مطالعه - ای نیز در سال ۲۰۰۷ توسط Singh در هند صورت پذیرفت که نشان داد ضایعات ناشی از سم پدیرین، به صورت پلاک، وزیکول و تاول بوده و عموماً خود

#### منابع مورد استفاده

- بورر، دلائق و تریپل هورن، ترجمه کریم حداد ایرانی نژاد، ۱۳۶۴، مطالعه حشرات، انتشارات جهاد دانشگاهی مشهد.
- نیکدل، م.، ۱۳۷۴، مطالعات بیشتر در زمینه بیولوژی و بیماری‌زایی پدروس در رامسر، پایان نامه کارشناسی ارشد حشره شناسی پزشکی، دانشکده بهداشت، دانشگاه علوم پزشکی تهران
- Gnanaraj, P., Venugopal, V., Mozhi, MK., Pandurangan, CN., 2007. An outbreak of Paederus dermatitis in a suburban hospital in South India: a report of 123 cases and review of literature. *Journal of Acad Derm* 57(2): 297-300.
- Frank, JH., Kanamitsu, K., 1987. Paederus, sensu lato (Coleoptera: Staphylinidae): natural history and medical importance. *Journal of Med Entomo* 24(2): 155-161.
- Vanhecke, C., Malvy, D., Guevart, E., Laloge, V., Ezzedine, K., 2010. Paederus dermatitis: A retrospective study of 74 cases occurring in 2008 in Guinea-Conakry. *Ann Dermatol Venereol* 137(3):189-93.
- Fakoorziba, MR., Eghbal, F., Azizi, K., Moemenbellah-Fard, MD., 2011. Treatment outcome of paederus dermatitis due to rove beetles (Coleoptera: Staphylinidae) on guinea pigs. *Trop Biomed* 28(2): 418-24.
- Fox, R., 1993. Paederus (Nairobi fly) vesicular dermatitis in Tanzania. *Tropical Doc* 23(1): 17-19.
- Borronia, G., Brazzelli, V., Rosso, R., Pavan, M., 1991. Pederus fuscipes dermatitis. *The American Journal of Derm* 13(5): 467-474.
- Rahmah, E., Norjaiza, MJ., 2008. An outbreak of Paederus dermatitis in a primary school, Terengganu, Malaysia. *Malaysian J Pathol* 30(1): 53-56.
- Peng, X. L., Gao, X. L., Chen, J., Huang, X., Chen, H. S., 2003. Effects of intravenous Injections Paederiae and Stauntonia on spontaneous pain,

- hyperalgesia and inflammation induced by cutaneous chemical tissue injury in the rat. *Sheng Li Xue Bao* 55(5): 516-524.
11. Kellner, RL., 2000. Possible genetic basis of pederin polymorphism in rove beetles (*Paederus Riparius*). *J Hered* 91(2): 158-162.
  12. Singh G., Yusuf A S., 2007, "Paefurus dermatitis", *Indian Journal of Derm*, 73(1): 13-15.